

УДК 619/616-022/616.5  
DOI 10.19110/1994-5655-2021-1-65-68

**С.А. ПАВЛОВ**

## **ДИАГНОСТИКА И ЛЕЧЕНИЕ ОТОДЕКТОЗА У КОШЕК**

*Федеральное государственное бюджетное  
образовательное учреждение высшего  
образования «Иркутский государственный  
аграрный университет им. А.А. Ежевского»,  
г. Иркутск*

*[stan-06@yandex.ru](mailto:stan-06@yandex.ru)*

**S.A.PAVLOV**

## **DIAGNOSIS AND TREATMENT OF OTODECTES IN CATS**

*Federal State Budgetary Educational  
Institution of Higher Education "Irkutsk  
A.A. Ezhevsky State Agrarian University",  
Irkutsk*

### **Аннотация**

В данной статье представлены результаты исследования по диагностике и лечению отодектоза у кошек в условиях г. Иркутска.

### **Ключевые слова:**

*кошки, отодектоз, инвазионные болезни, арахноэнтомозы, клещи*

### **Abstract**

Ticks of the genus *Otodectes* are often found in domestic animals. This disease has an all-season character in urban conditions. Since the transmission of the tick occurs by contact with an animal infected with otodectosis, it was recommended to exclude contact with strays and animals that have characteristic clinical signs in order to prevent the spread of this disease. Timely diagnosis and adequate therapy make it possible to identify and suppress the further development of this tick in animals in a short time. This paper presents the results of a study on the diagnosis and treatment of otodectosis in cats in the city of Irkutsk.

### **Keywords:**

*cats, otodectosis, invasive diseases, arachnoentomoses, ticks*

### **Введение**

С древних времен кошки являются постоянными спутниками людей, они вместе с собаками считаются наиболее популярными домашними животными современного человека. По данным открытых источников лидер по числу кошек в мире – Соединенные Штаты Америки, там зарегистрировано 86 млн кошек, второе место занимает Китай – 85 млн и третье место в рейтинге у России – 33,7 млн. За последние три года количество кошек в России увеличилось на 4,7 млн. Нужно отметить, что в нашей стране численность кошек почти вдвое превышает численность собак (18,9 млн).

Отодектоз или ушная чесотка является инвазионным заболеванием плотоядных животных, в том числе собак и кошек. Отодектоз – очень распространенное заболевание домашних животных, оно связано с условиями их содержания и кормления. Чаще всего болезнь регистрируется в больших городах, где количество бездомных животных намного больше, чем в небольших населенных пунктах [1].

Инвазионные заболевания плотоядных животных, вызываемые арахноэнтостомами, имеют широкое распространение как за рубежом, так и в

Российской Федерации.

Возбудители арахноэнтомозов – эктопаразиты и переносчики возбудителей многих инфекционных и инвазионных заболеваний как животных, так и человека, представляют угрозу для здоровья [5].

Рост заболеваемости домашних плотоядных арахноэнтомозами объясняется увеличением численности популяции домашних и безнадзорных собак и кошек, которые создают напряжённую эпизоотологическую ситуацию по инвазионным болезням в городах и селах, так как способствуют росту численности паразитов [1,2,4].

«Чесотка» – это название группы болезней, вызываемых клещами из отряда Acariformes (акариформные клещи). Возбудитель отодектоза – из семейства Psoroptidae, рода Otodectes. Жизненный цикл клещей включает яйцо, личинку, протонимфу, дейтонимфу и имаго. Тело взрослых особей имеет овальную форму. Яйца продолговатые, мягкие, липкие, белые. Они высыхают и прилипают к поверхности шерсти [2,5]. Данный клещ часто поражает оба уха животного, заболевание характеризуется хроническим течением и является всесезонным, также отмечается острое и подострое течение этой болезни.

Болезнь часто регистрируют у молодняка в возрасте от 2 до 6 месяцев. Возбудители заболевания живут в наружном слуховом проходе и питаются остатками кожи (эпидермисом). В процессе своей жизнедеятельности клещи раздражают нервные окончания и вызывают атрофию сальных желёз. При благоприятных условиях развития клещ достигает половозрелой стадии за 18–25 дней. Отмечается, что в зимний период самки откладывают в два раза больше яиц, чем в летний [3,4].

Цель исследования – определение вида клеща *Otodectes cynotis* в условиях г. Иркутска.

#### Методика исследования

Объектом исследования послужили кошки в количестве 31 гол. в возрасте от 3 до 16 месяцев из частного сектора г. Иркутска. Работы проводились на базе кафедры специальных ветеринарных дисциплин факультета биотехнологий и ветеринарной медицины ФГБОУ ВО Иркутского государственного аграрного университета.

Постановка окончательного диагноза на отодектоз включает в себя наличие характерных клинических признаков и лабораторную диагностику.

Клинические признаки: в процессе жизнедеятельности клещ, паразитируя в слуховом проходе, вызывает экссудативное воспаление ушных раковин и самого слухового прохода. В ушном проходе можно обнаружить большое количество коричневого экссудата с неприятным запахом, часто сопровождающегося зудом (рис.1). Больные животные, испытывая зуд, начинают трясти головой и расчесывать лапами ушную раковину, вследствие чего на наружной поверхности ушной раковины видны следы расчесов, иногда обнаруживаются раны и гематомы.

Наличие ран и расчесов на наружной поверхности ушной раковины является воротами для вторичной бактериальной инфекции, которая иногда может быть причиной повышения температуры. При проникновении воспалительного процесса внутрь и затрагивании слухового аппарата наступает потеря слуха, а в тяжелых случаях – нервные признаки и эпилептоидные судороги. Состояние быстро ухудшается и очень часто заканчивается летальным исходом.

Такие клинические признаки могут указывать на разные патологии как инфекционного, так и не-

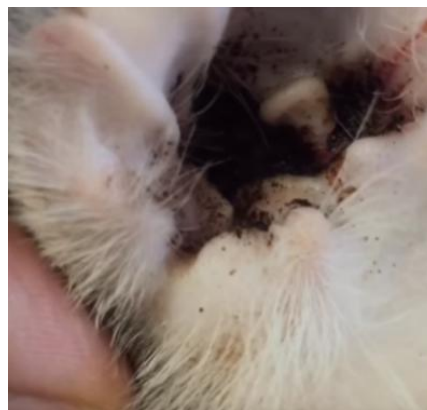

Рис. 1. Клиническая картина заболевания – отодектоз (экссудат в ушном проходе у кошки).

Pic. 1. Clinical picture of the disease – otodectosis (exudate in the ear canal in a cat).

инфекционного характера. Окончательный диагноз подтверждается только при выявлении клеща *Otodectes cynotis*.

Для постановки диагноза на отодектоз берётся на исследование ушная сера, корки и стружка с внутренней поверхности больного уха. Соскоб серы выполняется ватными палочками, аккуратно. Затем содержимое ушного прохода переносится на предметное стекло путём лёгкого соскабливания и при добавлении 1-2 капель вазелинового масла, проводится микроскопическое исследование с помощью светового микроскопа Биомед-1 при увеличениях  $\times 50$ – $200$  [4].

#### Результаты исследования

Все опытные животные принадлежали частным владельцам, условия содержания: квартиры и частные дома.

За период исследования было осмотрено 143 животных, имеющих характерные клинические признаки; у 31 кошки подтвердился диагноз отодектоз (возбудитель – *Otodectes cynotis*), что составило 21,6% от общего числа кошек с клиническими признаками.

Из анамнеза заболевших кошек: у всех отмечалось беспокойное поведение и подергивание головой, покраснение внутренней поверхности уха со следами расчесывания и неприятным запахом из пораженных ушей. При осмотре в слуховом проходе и завитковой части ушной раковины были об-

наружены корки, струпья коричневого цвета, кроме этого отмечали гиперемию и отечность (рис.2).

**Лабораторная диагностика.** Для постановки диагноза и дифференциации от других заболеваний (воспаление ушной раковины, бешенство, энцефалит) было проведено микроскопическое исследование. Данное исследование представляет собой обнаружение чесоточных клещей в содержимом ушного прохода. Материал для исследования брали ватными палочками и посредством соскоба свежих чесоточных очагов (с двух–трех мест) на границе пораженной и здоровой кожи.

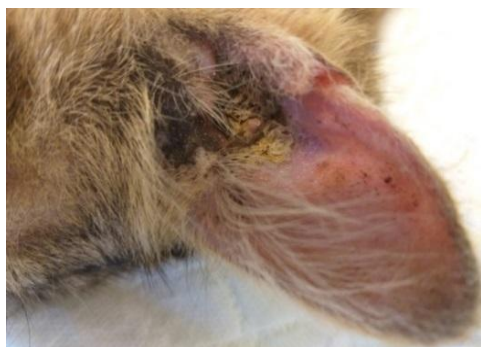

Рис. 2. Струпья и корки в слуховом проходе.  
Pic. 2. Scabs and crusts in the ear canal.

При микроскопии взятого соскоба были обнаружены яйца паразита и взрослые особи вида *Otodectes cynotis* (рис. 3).

**Лечебно - профилактические мероприятия.** Для эффективной борьбы с клещами использовались акарицидные препараты «Отоведин» – ушные капли акарицидные, содержащие в качестве действующего вещества фосфорорганическое соединение фоксим (0,2%), альфапинен (3%) и вспомогательные компоненты.

Ивермек – инъекционный 1 %-ный раствор, в 1 мл содержится в качестве действующего вещества 10 мг ивермектина, вспомогательный компонент — витамин Е (40 мг), консервант и водно-органическая основа. Ивермек обладает широким спектром противопаразитарного действия.

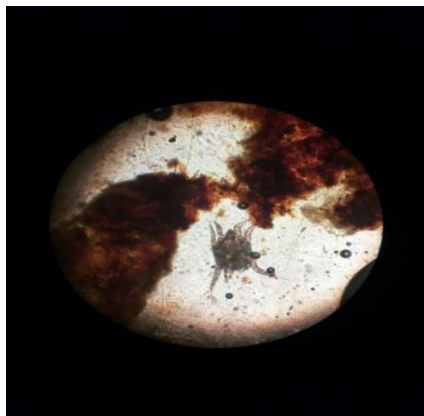


Рис. 3. Возбудитель отодектоза (*Otodectes cynotis*).  
Pic. 3. The causative agent of otodectosis (*Otodectes cynotis*).

Для обработки ран и царапин использовали хлоргексидин – антисептическое средство, обладающее сильным противомикробным действием.

Так как передача клеща происходит контактным путем с зараженным отодектозом животным, то для предупреждения распространения данной болезни было рекомендовано исключить контактирование с бродячими животными и животными, имеющими характерные клинические признаки.

Кроме того, для эффективной профилактики необходимо периодически осматривать ушные раковины на предмет выявления признаков жизнедеятельности клеща, особенно в весенне-осенний период. По мере загрязнения ушных раковин требуется проводить их очистку с применением раствора борной кислоты или средств для чистки ушей (барс, отоклин и др.)

### Вывод

При исследовании 31 кошки с частного сектора г. Иркутска был поставлен диагноз – отодектоз, возбудитель – клещ *Otodectes cynotis*. При микроскопическом исследовании струпьев и корок, взятых на внутренней поверхности ушной раковины заболевших животных, диагноз подтвердился у всех исследуемых животных.

### Литература

1. *Маслова Е.Н.* Отодектоз домашних плотоядных животных: Монография. Тюмень: ФГБОУ ВО Государственный аграрный университет Северного Зауралья, 2017. 156 с.
2. Оценка эффективности акарицидных препаратов при отодектозе у мелких домашних животных, содержащихся в условиях города Иркутска : выпускная квалификационная работа по направлению подготовки 36.05.01 – Ветеринария / *С. В. Боксер*; рук. В. Н. Тарасевич; Иркутский государственный аграрный университет им. А. А. Ежевского. Иркутск, 2017. 50 с.
3. Паразитология и инвазионные болезни животных / Под ред. *М. Ш. Акабаева*. М.: Колос, 2008. 776 с.
4. *Семенова А.А., Карпова Е.А.* Демодекоз и отодектоз у животных в питомнике К-9 г. Иркутска // Научные исследования студентов в решении актуальных проблем АПК : Материалы регион. студенч. науч.-практ. конф. с междунар. участием, посвящ. 70-летию Победы в Великой Отечественной войне и 100-летию со дня рождения А.А. Ежевского. Иркутск : Изд-во ИрГАУ им. А. А. Ежевского, 2015 .Ч. 3. С. 91–96.
5. *Урхарт Г., Эрмур Дж.* Ветеринарная паразитология. М.: «Аквариум», 2006. 350 с.

### References

1. *Maslova E.N.* Otodectosis of domestic carnivorous animals [Otodectosis of domestic carnivorous animals]: Monograph. Tyumen:

- State Agrarian Univ. of the Northern Trans-Urals, 2017. 156 p.
2. Ocenka effektivnosti akaricidnyh preparatov pri otodektoze u melkih domashnih zhivotnyh, sodержaschihsya v usloviyah goroda Irkutsk; vypusknaya kvalifikacionnaya rabota po napravleniyu podgot. 36.05.01 – Veterinariya [Evaluation of the effectiveness of acaricidal drugs in otodectosis in small domestic animals kept in the conditions of the city of Irkutsk: final qualification work in the direction 36.05.01 – Veterinary medicine] / *S.V.Bokser*; sci. supervisor V.N.Tarasevich; Irkutsk A.A. Ezhevsky State Agrarian Univ. Irkutsk, 2017. 50 p.
  3. *Parazitologiya i invazionnie bolezni zhivotnyh* [Parasitology and invasive diseases in animals] / Ed. M.Sh.Akabaeva. Moscow: Kolos, 2008. 776 p.
  4. *Semenova A.A., Karpova E.A.* Demodektoz i otodektoz u zhivotnyh v pitomnike R-9 Irkutsk [Demodectosis and otodectosis in animals in the nursery K-9 of Irkutsk] // Sci. research of students in solving actual problems of agroindustrial complex: materials of the regional students sci. pract. Conf. with intern. partic. dedicated to the 70th anniversary of the Victory in the Great Patriotic War and the 100th birth anniversary of A.A. Ezhevsky. Irkutsk: Irkutsk A.A. Ezhevsky State Agrarian Univ Publ. House, 2015. Part 3. P. 91–96.
  5. *Orchart G., Armour J.* Veterinarnaya parazitologiya [Veterinary parasitology]. Moscow: Aquarium, 2006. 350 p.

Статья поступила в редакцию 16.11.2020